

〔臨床：症例報告〕

インプラント治療により咬合再構成と審美回復を行った1症例

中川 孝男 榎本 涼¹⁾

中川歯科クリニック

¹⁾榎本デンタルクリニック

(2016年11月25日受理)

Dental Implant Treatment to Reestablish Occlusal Relationship and Esthetics : A Case Report

NAKAGAWA Takao and ENOMOTO Ryo¹⁾

Nakagawa Dental Clinic

¹⁾*Enomoto Dental Clinic*

(Accepted November 25, 2016)

キーワード：STL：standard triangulated language (STL形式), 3D model (3Dモデル), GRF：growth factor rich fibrin (成長因子濃縮フィブリン), sinus lift (サイナスリフト), GBR：guided bone regeneration (骨再生誘導法)

緒 言

症例の概要

上下顎の臼歯部が欠損し、臼歯部における咬合支持が失われることにより前歯部に過大な咬合圧がかかるため、歯周病患者ではフレアアウト¹⁾を生じることがある。また臼歯部の遊離端欠損により、正確なバイトの採得は困難になる。フレアアウトした前歯を抜歯し、インプラント治療する場合、審美的な最終補綴物を装着するためのインプラントの埋入位置や方向を決める必要がある。またインプラント周囲組織のティッシュマネジメントは、血流を司る歯根膜が存在しないため、歯根膜の緩圧作用による血液や組織液の流れは期待できない。そのため審美的な歯間乳頭²⁾やスキャロップフォームを獲得するのは天然歯よりも困難である。

今回、上下顎臼歯部のほとんどが欠損し、臼歯部咬合崩壊を生じている歯周病患者に対して、インプラントを用いて咬合の再構成と審美回復を行い、良好な結果が得られたので報告する。

なお、症例報告を行うことや口腔内写真を掲載することに関して、本人の同意を得ている。

患者は65歳、女性。2011年11月、⑤6⑦のブリッジの破折による舌痛を主訴として当院を受診した。1|1はフレアアウトして、暫間固定用の接着材で固定した状態でも2度の動揺が存在していた(図1)。咬合挙上後、1|1のフレアアウトしている歯の傾斜と位置を正常な位置に戻すため矯正治療を提案したが患者は希望せず、1|1抜歯とインプラントによる補綴治療を希望した。7654|と57が欠損しており、④5⑥のブリッジが装着されているが、咬合面機能咬頭のポーセレンは破折していた(図2)。76|467は欠損しており、35支台歯の③4⑥のブリッジが装着されていた(図2, 3)。

初診時(図4)から、口腔衛生指導や全顎にわたるスケーリング、ルートプレーニングを行った。欠損部分は暫間義歯を製作したが、患者が「違和感がある」と訴えたため装着しなかった。本症例は咬合挙上が必要なケースで、前歯部にアンテリアジグを装着後5分間待つことにより神経筋機構のブロックを行い、下顎を誘導して中心位をシリコンのバイト材で採得した。中心位は水平的な位置を決めるバイトで、垂直的には安静位空隙量や

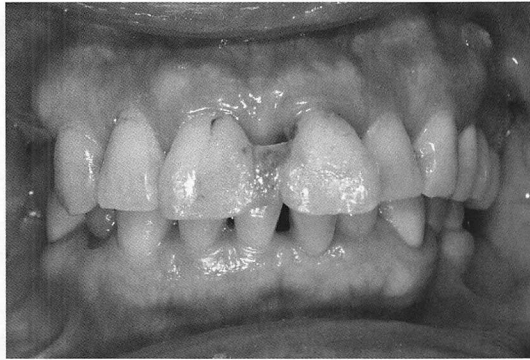


図 1 術前正面観
上顎中切歯はフレアアウトしている。

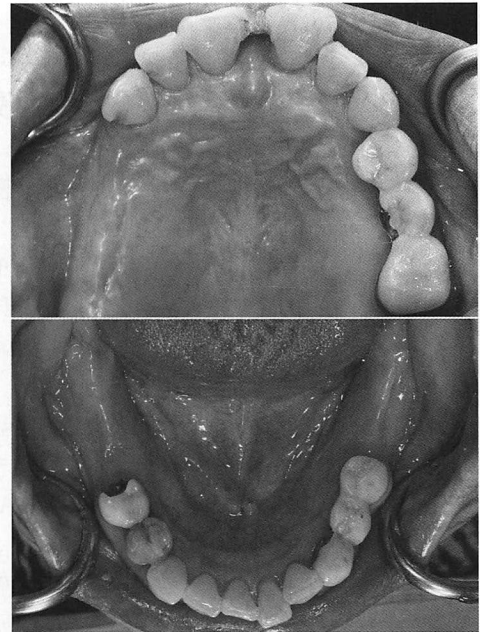


図 2 術前：上下顎咬合面

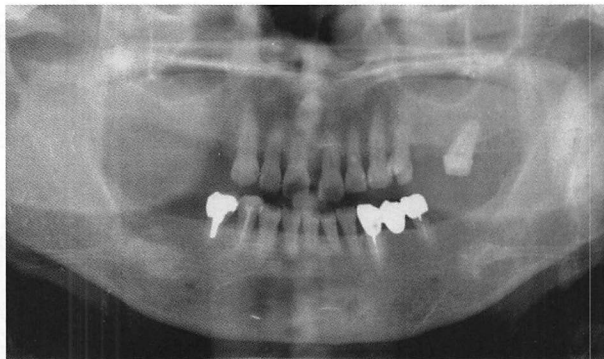


図 3 術前：パノラマ X 線写真

審美性を考慮し咬合器のアンテリアガイドピンを 3 mm 挙上して、診断用のワックスアップ模型を製作した (図 5)。2012 年 10 月、歯周組織の炎症が改善したので、治療計画を説明した。同年 11 月 $\overline{6}$ ($\phi 4.5 \times 12.5$ mm), $\overline{7}$ ($\phi 5 \times 12.5$ mm), $\overline{6}$ ($\phi 5 \times 12.5$ mm) にインプラント (SPI インプラント, THOMMEN Medical, スイス) を埋入した。2013 年 1 月 CT (3DX 60X60, モリタ製作所) を撮影し、Digital Imaging and Communication in Medicine (以下, DICOM) データを 3D 造形ソフト (Volume Extractor3.0 i-Plants System) を用いてアーチファクトを除去し、Standard Triangulated Language (以下, STL) で書き出した。次に 3D プリンター (Mojo, Stratasys, アメリカ合衆国) を用いて 3D モデルを製作し、後上歯槽動脈の走行やインプラントの埋入位置を考慮して開窓する位置や形を決定した。同月 $\overline{7}$ ~ $\overline{3}$ 部の骨高径が 2~3 mm のため、サイナスリフト手術³⁾を行った。通法に従い上顎洞側壁に超音波を用いて骨窓を形成し⁴⁾、上顎洞粘膜を挙上後、患者から採血した自己血をプラス

チック製採血管 (ベノジェクト II (滅菌品), テルモ) に入れ、シングロック遠心分離器 (416 G, GYROZEN, 韓国) 1,000 g で 10 分間遠心分離を行って GRF⁵⁾ (Growth factors Rich Fibrin) を製作した。そして血漿のみをガラスの容器に入れ、人工骨 (Bio-Oss, Geistlich) と混合したものを上顎洞に填入した⁶⁾ (図 6)。なお Bio-Oss は患者に同意を得て使用した。同年 4 月に $\overline{766}$ の二次手術とプロビジョナルクラウンの印象採得を行い、5 月にプロビジョナルクラウンを装着した。6 月に $\overline{4}$ ($\phi 4 \times 14$ mm), $\overline{5}$ ($\phi 4 \times 12.5$ mm), $\overline{6}$ ($\phi 4.5 \times 12.5$ mm), $\overline{7}$ ($\phi 4.5 \times 12.5$ mm) にインプラントを埋入した。9 月に $\overline{7654}$ の二次手術を行い、10 月にプロビジョナルクラウンを装着した。同月 $\overline{11}$ を抜歯し、暫間義歯を装着した。2014 年 3 月、CT を撮影し、DICOM データを 3D 造形ソフトを用いてアーチファクトを除去し、STL ファイルフォーマットで書き出した。そして診断用ワックスアップ模型を参考にし、3D 造形ソフト (Cheetah3D, 開発者 Wengenmayer, App Store より入手) を用いて、インプラント埋入の位置方向を決める指示棒付きの 3D モデルを製作した (図 7)。また、ソフト上のインプラントポジション⁷⁾ を実現するための手術用ステントを製作した。 $\overline{4}$ は手術当日患者の希望で抜歯し、イミディエートインプラントでインプラントを埋入した。 $\overline{11}$ ($\phi 4 \times 14$ mm) と $\overline{4}$ ($\phi 4 \times 14$ mm), $\overline{5}$ ($\phi 4 \times 9.5$ mm), $\overline{7}$ ($\phi 4.5 \times 11$ mm)

歯の動揺度							II	III	II	III	II	II					
ポケット測定	唇側	×	×	×	×	×	445	657	877	776	776	644	545	×	444	×	×
	口蓋	×	×	×	×	×	444	448	756	656	656	644	545	×	444	×	×
プラークの付着状況	上顎	×	×	×	×	×	×	×	×	×	×	×	×	×	×	×	×
		8	7	6	5	4	3	2	1	1	2	3	4	5	6	7	8
ポケット測定	唇側	×	×	×	444	444	444	444	444	444	444	444	×	444	×	×	×
	舌側	×	×	×	444	444	444	444	444	444	444	444	×	444	×	×	×
歯の動揺度																	

図4 初診時の歯周組織の状態

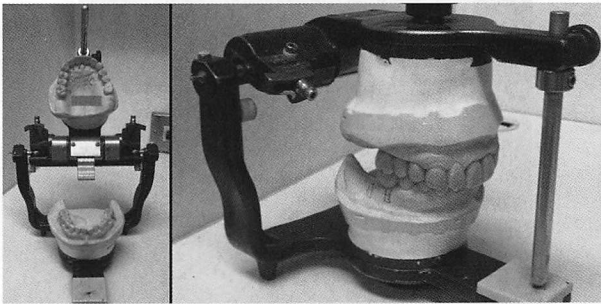


図5 術前診断用のワックスアップを製作

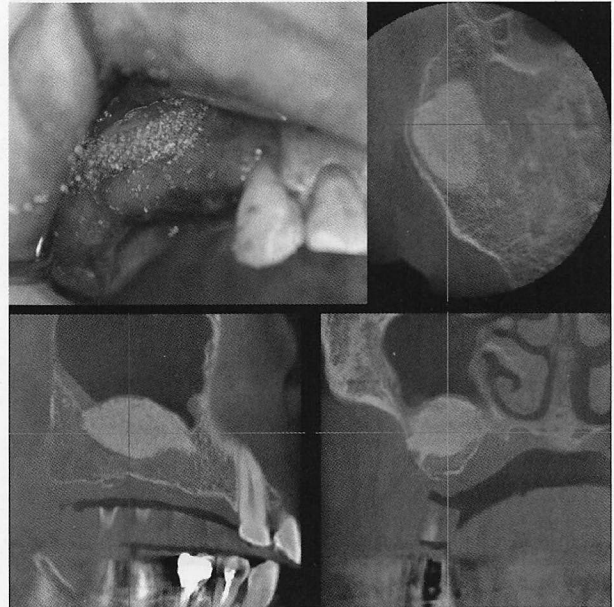


図6 サイナスリフト手術後のCT画像
右上が上顎洞にGRFを混合した人工骨を填入した状態。

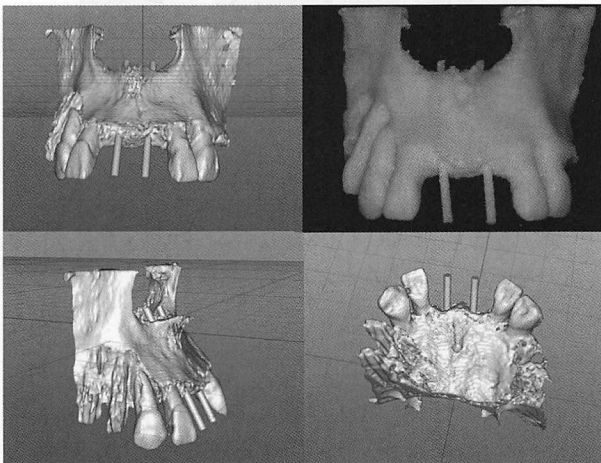


図7 ポリゴンデータ上のインプラントの位置方向
ソフト上で円筒形の棒を入れ、インプラントのポジ
ショニングを決定した。右上が3Dモデル。

にインプラント埋入(図8)と45部にGBRによる骨造成⁸⁾を行った。同年9月1145に二次手術を行い、11月に111プロビジョナルクラウンのクリアランス量が足りないため、左右臼歯部の咬頭嵌合位から約1mm即重レジン(ユニファーストIII, ジーシー)を追加して咬合挙上した。1145の印象採得を行い、111プロビジョナルクラウンを装着、12月に45プロビジョナルクラウンを装着した。2015年2月54, 6, 345の支台歯形成を行い、プロビジョナルクラウンを装着した。インプラントには印象用のアバットメントを装着し、上下顎をシ




図 8 手術用ステントをガイドにしてドリリング
手術用ステントを装着して、インプラント窩の形
成。右上はインプラントの埋入。

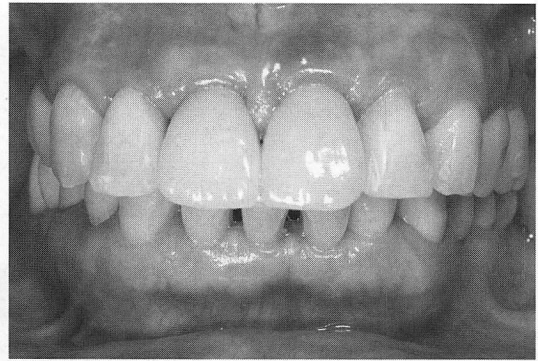


図 9 術後：唇側面観

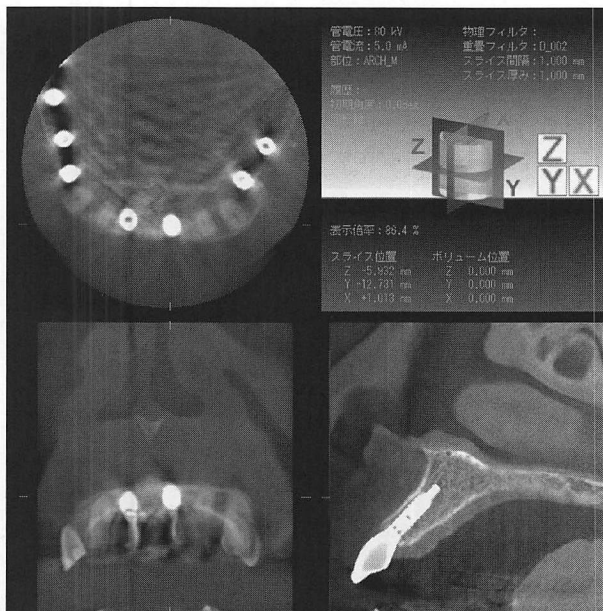


図 10 術後：上顎前歯部の CT 画像

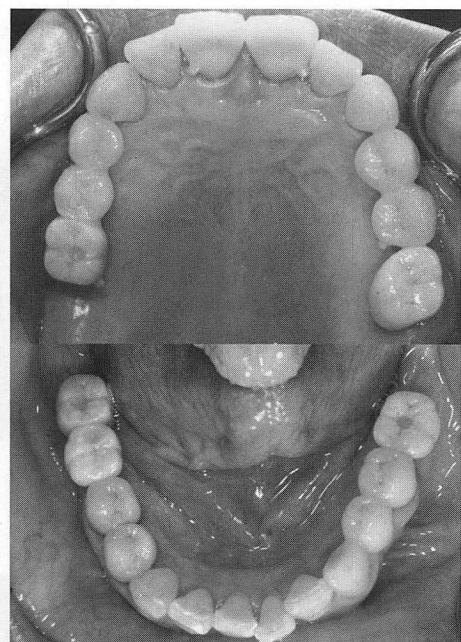


図 11 術後：上下顎の咬合面観

リコーン印象材 (FUSIONII MONOPHASE TYPE, ジーシー) で印象採得し、フェイスボウトランスファーを行った。同年3月、咬合採得はパターン用常温重合レジン (ジーシーパターンレジン, ジーシー) を使用して、上下左右の白歯部にスクリューで固定できるように咬合採得用プレートを製作し、前歯部にアンテリアジグを装着して中心位で咬合の採得を行った。最終補綴物は $\overline{6|6}$ 、 $\overline{7|6}$ はジルコニアクラウン (Aadva Zirconi ディスク, ジーシー) を装着した。 $\overline{54|1|45}$ 、 $\overline{54|3|4|5}$ はオールセラミッククラウン (コーピング：Aadva Zirconi ディスク, ジーシー, 陶材：ヴィンテージ ZR, 松風) を装着

した(図9)。インプラントの $\overline{1|1}$ だけはアクセスホールが切縁から唇側に位置するため、セメント仮着タイプとした。その他のインプラントの上部構造は、クラウンとアバットメントをセメント (IP テンプセメント, 松風) で仮着し、スクリュー固定タイプとした (図10~13)。アクセスホールの上部には、コンポジットレジン (ビューティフィルII, 松風) を充填した。

$\overline{7|7}$ にインプラントを埋入しているが、補綴治療は行っていない。下顎に比べ上顎の成功率が低いことと、患者が高齢になったときに手術なしで利用できることを想定しており、患者には承諾を得ている。

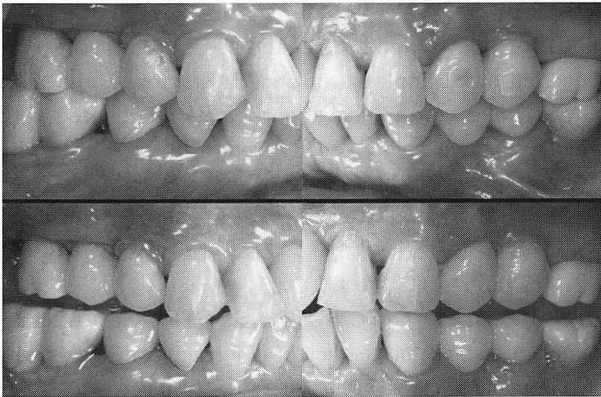


図 12 術後

上が中心位，下が前方位。

考 察

上顎中切歯2本を抜歯した場合，歯間乳頭の回復や天然歯との辺縁歯肉の連続性が失われることが危惧される。Thick-flat type の歯肉は Thin-scallop type に比較して，アタッチメントロスが生じにくい。インプラントの手術において，歯槽頂切開で全層弁の剥離を行っても，ほとんど歯肉の退縮は起こっていない。インプラントの種類とサイズ，そしてポジショニングはインプラントの審美性を左右し，歯科医師がコントロールできる要素の一つである。埋入するインプラントの位置は，歯肉の退縮や金属色の透過を防ぐために，唇側で1 mm 以上の歯槽骨⁹⁾が必要で，確保できない場合には予定したインプラントのサイズを小さくするか，唇側骨に増骨手術を行う必要がある。単独欠損の場合には，隣接歯のエナメルセメント境界を結んだ仮想線よりも内側に埋入する。本症例のようにインプラントが隣接する場合には，診断用ワックスアップの基底結節相当部分を起始点とした。インプラント間の隣接では3 mm 以上，インプラントと隣接歯では1.5 mm 以上歯槽骨間隔が必要で，それ以下になると骨頂において骨吸収が生じるという報告¹⁰⁾がある。またインプラント間では3 mm 以上，隣接歯とインプラント間では2 mm 以上が歯間乳頭の再生可能距離¹¹⁾である。上記をふまえ，インプラントのポジショニングには指示棒付き3Dモデルと，手術用のステントを製作してからインプラントを埋入した。

現在では，口腔内スキャナ (TRIOS, 3 Shape, デンマーク) とCTからのデータをCADソフトウェア (Implant Studio, 3 Shape, デンマーク) 上でSTLを用

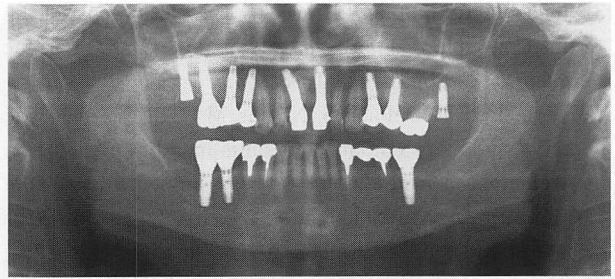


図 13 術後：パノラマ X 線写真

い，それぞれの任意の3点を位置合わせすることにより，硬組織と軟組織のデータを重ねることが可能である。次に最終補綴物の形態を選択し，インプラントの位置や方向を決め，手術用ステント作製用データを得る。それを用い3Dプリンターで手術用ステントを製作することができる。しかし，アーチファクトの影響で位置合わせが難しい場合には，今回紹介する手法で3Dモデルと手術用ステントを製作している。

3Dモデルと診断用ワックスアップを併用することは，歯科医師・歯科技工士・歯科衛生士間の共通認識をもつために有用である。また患者も，CT画像より3Dモデルを用いるほうが治療内容を理解しやすく，インフォームドコンセントの確立が可能である。

結 論

今回，上下顎臼歯部の欠損により臼歯部咬合崩壊を生じている歯周病患者に対して，インプラントを用いて咬合の再構成ならびに補綴治療を行った結果，臨床的に機能性と審美性が回復し，患者の満足も得られた。

3Dプリンターのポリゴンデータの理論や作成法を教えて頂いた，岩手県立大学ソフトウェア情報学部 土井章男教授に感謝致します。

本論文において，開示すべき利益相反状態はない。

文 献

- 1) 片山明彦，角田正健，山田 了：フレアアウトを伴う重度慢性歯周炎患者に包括的治療を行った1症例，日歯周誌，48，218-244，2006。
- 2) Tarnow D, Elian N, Fletcher P, et al. : Vertical distance from the crest of bone to the heights of the interproximal papilla between adjacent implant, J Periodontol, 74, 1785-1788, 2003。

- 3) Jensen OT, Shulman LB, Block MS, et al. : Report of the Sinus Consensus Conference of 1996, *Int J Oral Maxillofac Implants*, 13 Suppl, 11-45, 1998.
- 4) Vercellotti T, DePaoli S, Nevins M : The piezoelectric bonny window osteotomy and sinus membrane elevation introduction of a new technique for simplification of the sinus augmentation procedure, *Int J Periodontics Restorative Dent*, 21, 561-567, 2001.
- 5) Choukroum J, Diss A, Simonpieri A, et al. : Platelet-rich fibrin (PRF) : A second-generation platelet concentrate. Part V : Histologic evaluations of PRF effects on bone allograft maturation in sinus lift, *Oral Surg Oral Med Oral Pathol Oral Radiol Endod*, 101, 299-303, 2006.
- 6) Yildirim M, Spiekermann H, Biesterfeld S, et al. : Maxillary sinus augmentation using xenogenyic bone substitute material Bio-Oss in combination with venous blood. A histomorphometric study in humans, *Clin Oral Implants Res*, 11, 217-229, 2000.
- 7) Garber DA, Salama MA, Salama H : Immediate total tooth replacement. *Compend Contin Educ Dent*, 22, 210-216, 2001.
- 8) Becker W, Dahillin C, Lekholm U, et al. : Five-year evaluation of implants placed at extraction and with dehiscences and fenestration defects augmented with ePTFE membranes : Results from a prospective multi-center study. *Clin Implant Dent Relat Res*, 1, 27-32, 1999.
- 9) 荒垣一彦 : 審美領域におけるポジショニング/細川隆司, 武田孝之 : 補綴臨床別冊, インプラントのポジショニング, 医歯薬出版, 東京, 40-47, 2009.
- 10) Tarnow DP, Cho SC, Wallace SS : The effect of inter-implant distance on the height of interimplant bone crest, *J Periodontol*, 71, 546-549, 2000.
- 11) Saadoun AP, LeGall M, Touati B : Selection and ideal tridimensional implant position for soft tissue aesthetics, *Pract Periodontics Aesthet Dent*, 11, 1063-1072, 1999.

別刷請求先 :

〒107-0061 東京都港区北青山3-10-9 川島ビル3F
中川歯科クリニック
中川孝男